

Afinamento do terço inferior da face com uso de toxina botulínica no músculo masseter

Thinning of the lower third of the face using botulinum toxin in the masseter muscle

DOI: <http://dx.doi.org/10.5935/scd1984-8773.201681566>

RESUMO

A largura do terço inferior da face tem como principais determinantes o tamanho e a forma do osso mandibular, a espessura do músculo masseter e o volume de tecido celular subcutâneo adjacente.

Culturalmente o que é considerado ideal para a face masculina é terço inferior mais largo e ângulo mandibular mais reto, enquanto a face feminina deve apresentar aspecto mais oval ou em coração, com a largura do terço médio da face maior do que a do terço inferior.

Para atingir essas medidas esteticamente ideais a toxina botulínica tipo A (BoNTA) tem sido utilizada com sucesso através de sua aplicação no músculo masseter, um dos determinantes da largura do terço inferior da face. Dessa forma, este artigo faz uma revisão do que a literatura atual descreve com o uso da toxina botulínica para essa finalidade, complementando com a experiência dos autores nessa prática para a obtenção de um contorno facial mais harmônico.

Palavras-chave: toxinas botulínicas tipo A; músculo masseter; hipertrofia

ABSTRACT

The width of the lower third of the face is mainly determined by the size and shape of the jawbone, the thickness of the masseter muscle and the volume of adjacent subcutaneous tissue. The ideal, culturally recognized pattern for a male face corresponds to a wider lower third and a mandibular angle tending to 90°, while a female face should have a more oval appearance or the shape of a heart, and the middle third wider than the lower third. In order to achieve these aesthetically ideal proportions, botulinum toxin type A (BoNTA) has been successfully applied in the masseter muscle, which is one of the determinates of the lower face's width. The present article reviews the current literature on the use of botulinum toxin for this purpose, offering the experience of the authors in this practice, aiming at achieving a more harmonious facial contour.

Keywords: botulinum toxins, type A; masseter muscle; hypertrophy

Artigo de revisão

Autores:

Bruna Souza Felix Bravo¹
Laila Klotz de Almeida Balassiano²
Camila Roos Mariano da Rocha³
Julien Totti de Bastos³
Priscila Mara Chaves e Silva³
Bruno Messias Pires de Freitas⁴

¹ Responsável pelo Ambulatório de Cosmiatria do Instituto de Dermatologia Professor Rubem David Azulay da Santa Casa de Misericórdia do Rio de Janeiro e do Hospital Federal da Lagoa Rio de Janeiro – Rio de Janeiro (RJ), Brasil.

² Aluna da Pós-graduação no Serviço de Dermatologia da Policlínica Geral do Rio de Janeiro – Rio de Janeiro (RJ), Brasil.

³ Residente do Serviço de Dermatologia do Hospital da Lagoa – Rio de Janeiro (RJ), Brasil.

⁴ Médico formado pela Universidade Estácio de Sá – Rio de Janeiro (RJ), Brasil.

Correspondência:

Bruna Souza Felix Bravo
Rua Dona Mariana 143 - Botafogo
22280-020 - Rio de Janeiro - RJ
Email: brunabravo@globo.com

Data de recebimento: 14/11/2015
Data de aprovação: 20/03/2016

Trabalho realizado no Hospital Federal da Lagoa – Rio de Janeiro (RJ), Brasil.

Suporte Financeiro: Nenhum

Conflito de Interesses: Nenhum

INTRODUÇÃO

O contorno facial é fator determinante na diferenciação da beleza entre homens e mulheres. A face masculina é quadrada e composta de ângulos bem marcados, tendo os terços médio e inferior de igual largura. Por outro lado, a face feminina tende a ser mais delicada, de formato oval ou triangular, com o terço inferior mais fino em relação à projeção mais alta e lateral do arco zigomático.¹

O chamado ângulo da beleza surgiu a partir da avaliação da geometria do contorno facial de pessoas consideradas belas.² Esse ângulo é formado pelo cruzamento de um traçado paralelo à linha média e o ponto de interseção de dois outros traçados ao longo do corpo mandibular e da projeção do ramo ascendente da mandíbula.

Nos pacientes com hipertrofia de masseter ou aumento da parótida esse ângulo é agudo. Nas pacientes com o rosto de formato triangular ou quando se atenua o contorno do terço inferior, esse ângulo é menos agudo. Ainda segundo o autor, o ângulo ideal estaria entre nove e 12 (Figura 1).³

A hipertrofia do músculo masseter é condição benigna, de etiologia desconhecida, mais comum em pessoas com idades entre os 20 e os 40 anos, sem predileção por sexo, podendo ser uni ou bilateral. É comum entre asiáticos e contribui para um rosto largo. Em caucasianos é condição menos frequente, mas pode estar associada ao bruxismo e dor na articulação temporomandibular.

Vários procedimentos cirúrgicos já foram relatados para corrigir essa condição, principalmente envolvendo a ressecção do ângulo mandibular e/ou dos músculos masseteres com o objetivo de afinar o ter-

ço facial inferior. Como em qualquer intervenção cirúrgica, é necessário salientar os riscos gerais associados à cirurgia e nesse caso o risco específico de lesão do nervo facial. Além disso, os pacientes que desejam o procedimento de contorno facial encontram-se em faixa etária economicamente ativa, não querendo se afastar por longos períodos do trabalho, o que torna o procedimento cirúrgico uma opção mais difícil.^{4,5}

A esse respeito e com o avanço da terapia conservadora, diversos artigos demonstraram o sucesso do uso da BoNTA como alternativa à cirurgia no tratamento da hipertrofia masseterica, evitando longo tempo de recuperação, e, mais recentemente, seu uso para atenuação do contorno facial.

A BoNTA há muitos anos tem sido utilizada com sucesso para fins cosméticos no intuito de prevenir e suavizar rugas e linhas de expressão na região superior da face. Seus benefícios já vêm sendo amplamente descritos no terço inferior da face como prática para a obtenção de contorno facial mais harmonioso. Mais recentemente, essas aplicações vêm sendo demonstradas em trabalhos clínicos de maior impacto, permitindo melhor refinamento da técnica.³⁻⁴

A técnica foi inicialmente desenvolvida com foco em pacientes asiáticos, cuja característica racial confere ângulo mandibular proeminente, e mais recentemente já vem sendo aplicada em ocidentais. To et al., em 2001, relataram o primeiro uso da BoNTA com a finalidade puramente estética de contorno do terço inferior da face.^{2,4,6,7}

Após a introdução no organismo humano, a BoNTA se dirige até a junção neuromuscular, onde se liga a receptores pré-sinápticos de alta afinidade, é internalizada e, em se-

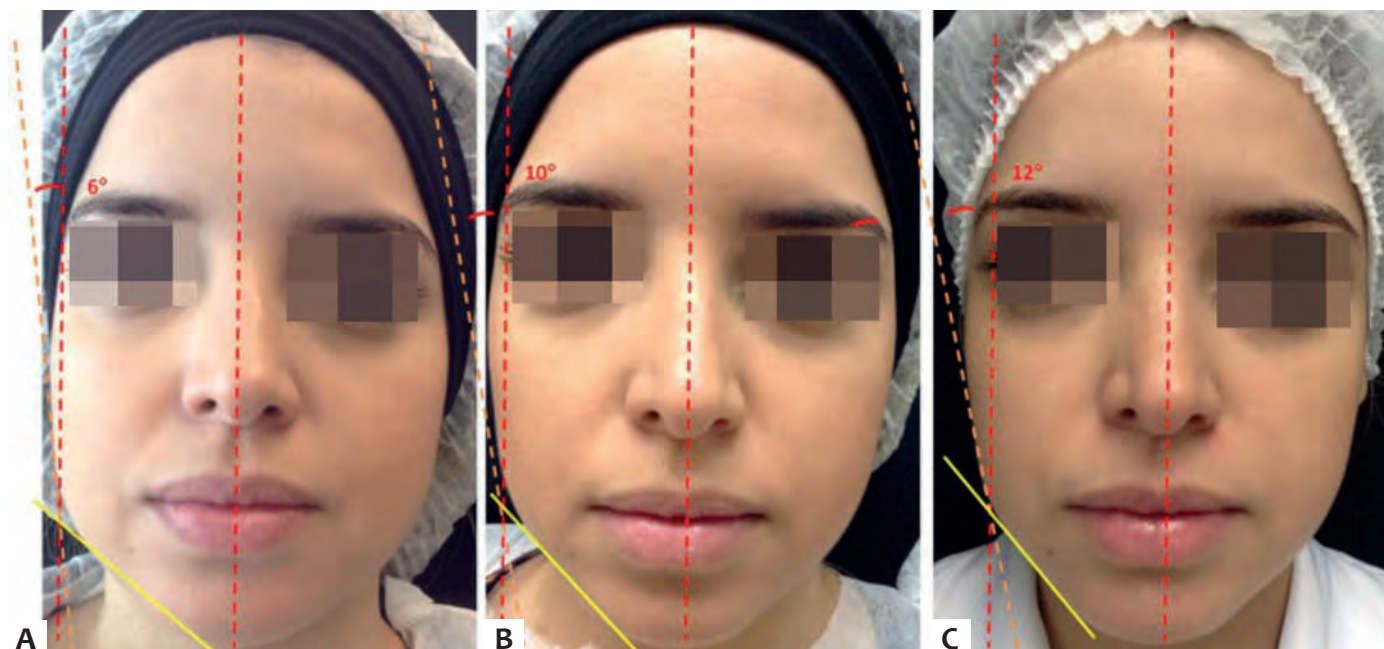


FIGURA 1: Ângulo da beleza. Ângulo menos agudo após remodelamento do terço inferior. (a) pré-tratamento (b) três meses após a aplicação (c) seis meses após

guida, cliva uma proteína de membrana, que é responsável pela exocitose da acetilcolina. Essa cascata resulta no bloqueio da liberação de acetilcolina e consequente inibição da contração muscular através de denervação química. A do músculo e condições como bruxismo podem estar associadas a sua hipertrofia.^{3,6} musculatura tratada começa a enfraquecer no prazo de dois a 20 dias. O objetivo da BoNTA no tratamento do contorno facial é a redução da função e consequente atrofia do masseter, visto que a hiperatividade.⁷

ANATOMIA

O masseter é o maior e mais forte músculo da mastigação. É composto por três camadas sobrepostas, as quais se originam do arco zigomático e se inserem no arco ascendente da mandíbula, permitindo, assim, que o músculo cumpra sua função de elevar e fechar a mandíbula. A porção superficial se origina do processo zigomático da maxila e dos dois terços anteriores da borda do arco zigomático. A porção média se origina da superfície profunda dos dois terços anteriores do arco zigomático e da borda mais baixa do terço posterior do arco. A porção profunda se origina da superfície profunda do arco zigomático. As três camadas se fundem enquanto as fibras se direcionam para baixo e para trás a fim de se inserir na superfície lateral do ângulo, dos ramos e do processo coronoide da mandíbula. A região palpável mais espessa quando os pacientes cerram os dentes é onde essas fibras se sobrepõem. Esse músculo é inervado pelo nervo massetérico, que provém da divisão anterior do ramo mandibular do nervo trigêmeo, e o suprimento vascular deriva do ramo transversal da artéria temporal superficial, do ramo massetérico da artéria maxilar e das artérias faciais.¹

DISCUSSÃO DE TÉCNICAS

A técnica para aplicação da BoNTA com objetivo de remodelamento do terço inferior da face é muito semelhante à aplicação para tratamento da hipertrofia do masseter e consiste na injeção de um a seis pontos distribuídos ao longo do corpo do músculo.^{2, 4,5, 8-16}

A maior parte dos artigos sugere a aplicação distribuída em três pontos, dois baixos mais próximos da mandíbula e um superior.¹²⁻¹⁷

Os pontos de injeção são feitos abaixo de linha traçada do tragus ao canto da boca, a qual delimita o terço inferior da face, e cerca de 1,5cm acima do ângulo mandibular. Dessa forma, previne-se a paralisia dos músculos risório e zigomático e/ou uma lesão do ducto da glândula parótida. Para demarcação dos limites anterior e posterior do masseter, é solicitado ao paciente que cerre os dentes e então o músculo é palpado em toda a sua extensão. Apesar de não haver consenso na literatura em relação às doses que podem variar de 10U até 300U de BoNTA por área, com grande discrepância entre os autores, doses médias de 20U por hemiface são relatadas como suficientes para atenuar o contorno facial da população ocidental.⁹⁻¹⁸

Pacientes de origem asiática e com hipertrofia de masseter e/ou bruxismo podem necessitar de doses maiores. Nos casos em que a hipertrofia seja unilateral ou assimétrica as doses devem ser ajustadas.^{3,19}

Embora os pontos injetados se localizem na porção inferior do masseter, o desuso causado pela injeção da BoNTA leva à atrofia do músculo como um todo.

Após a aplicação, a progressão de efeito sobre a musculatura seguiria um curso progressivo, com os paciente já relatando mudanças no contorno do terço inferior da face a partir de duas a quatro semanas, o que se torna mais aparente clinicamente entre oito e 12 semanas.^{8,20}

YU et al avaliaram a espessura do masseter a partir de imagens em 3D obtidas por tomografia computadorizada antes e após três meses da aplicação de BoNTA e observaram redução de aproximadamente 30% do volume inicial do músculo.⁴

Na maioria dos estudos, esse pico máximo de efeito também coincidiu com o período de maior satisfação por parte dos pacientes. A faceta positiva é que existe um intervalo de tempo entre a recuperação da função e do volume muscular. A ação do músculo retorna a partir de 12 semanas depois, com seu volume recorrendo apenas após 16 semanas. Além disso, o tempo necessário para recuperação do volume muscular aumenta de acordo com a idade dos pacientes. E, embora a atrofia das fibras seja reversível e temporária, o volume do músculo parece não retornar ao estado anterior ao tratamento, mesmo após completa recuperação de sua função posterior

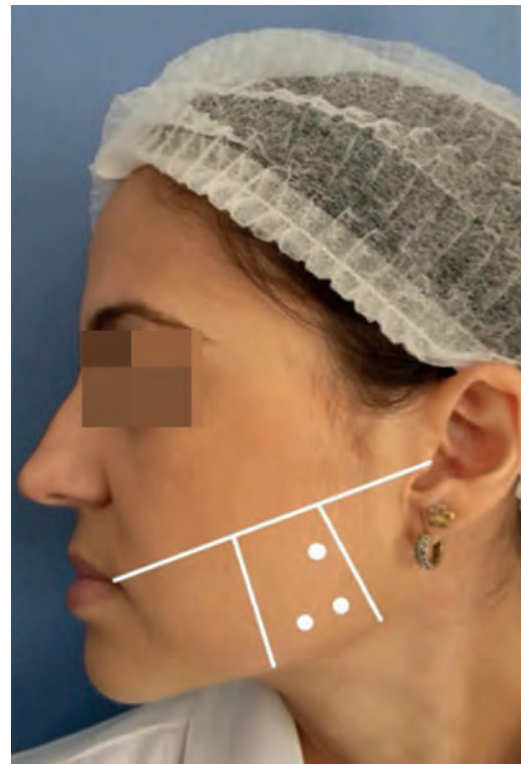

FIGURA 2: pontos de aplicação da BoNTA

ao efeito da BoNTAe resultado mais natural com o decorrer do tempo.^{2,7,8,21,22}

Além disso, os autores sugerem que doses sucessivas em intervalos regulares permitem afinamento gradativo e necessidade de doses menores nas aplicações subsequentes, visto que o volume do músculo tende a diminuir.^{18,23,24}

Técnicas complementares com lipolíticos, ácido hialurônico e radiofrequência podem ser combinadas para otimização do contorno facial.^{12,25}

Dos efeitos secundários, a diminuição ou assimetria elevação do canto da boca durante o sorriso é o mais comumente relatado. Outras queixas mais raras e também transitórias foram fraqueza mastigatória; mudanças nas expressões faciais por injeções altas e próximas ao osso zigomático boca seca por diminuição temporária da secreção salivar da glândula parótida; e abaulamento em locais diferentes do local de injeção durante a mastigação em pacientes que receberam um único sitio de aplicação. Todos foram temporários e não interferiram na vida diária dos pacientes. A diminuição na força de mordida teve início uma semana após o procedimento, com completa melhora em três semanas. A possível razão é a compensação por outros músculos que participam da função mastigatória. Não se demonstrou, no entanto, hipertrofia compensatória.^{4,21}

A alteração do sorriso pode ocorrer quando os pontos de aplicação da BoNT estão muito próximos à borda anterior do músculo masseter, com difusão da neurotoxina para o músculo risório, que liga o masseter ao canto da boca. Abau-

lamentos localizados durante a mastigação devem ser tratados com nova injeção de BoNTA na área ao redor.^{4,6,8}

Os melhores resultados são obtidos em pacientes com masseter bem desenvolvido, contorno facial alinhado, sem ossos protrusivos e pouca quantidade de tecido adiposo ao redor do queixo ou maçãs do rosto. Aqueles com rosto redondo pela estrutura óssea, por excesso de tecido gorduroso, por uma glândula parótida muito desenvolvida ou por pouca elasticidade tecidual poderão ter resultados pouco satisfatórios.⁸

As aplicações devem ser repetidas em intervalos de quatro a seis meses até que se atinja o contorno facial desejado.^{4,26}

EXPERIÊNCIA DOS AUTORES

A experiência dos autores na aplicação da toxina botulínica para tratamento estético do músculo masseter é a realização da injeção de, em média, cinco a dez unidades de onabotulinumtoxina A por ponto em três pontos distribuídos dentro dos limites definidos: dois inferiores e um superoposterior (Figura 2). A injeção é feita perpendicularmente à pele, atingindo o plano intramuscular profundo.

A redução do masseter se mostrou gradual durante as semanas pós-tratamento, com significativa redução ao longo dos seis meses após a aplicação. (Figuras 3 e 4).

Assim como relatado na literatura, um dos efeitos secundários do tratamento foi a diminuição da amplitude do sorriso, devido à proximidade do músculo risório no raio de ação da toxina durante a aplicação (Figura 5).

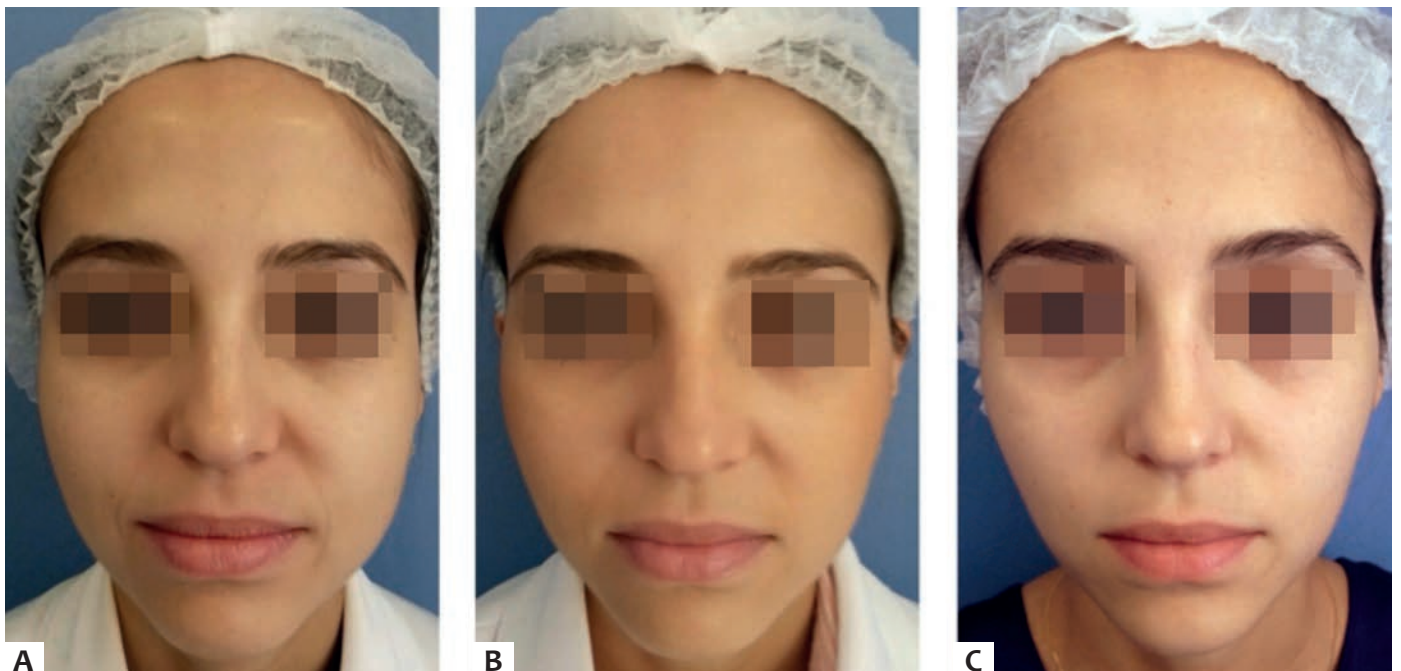

FIGURA 3: (a) pré-tratamento (b) três meses após aplicação (c) seis meses após, com afinamento do terço inferior

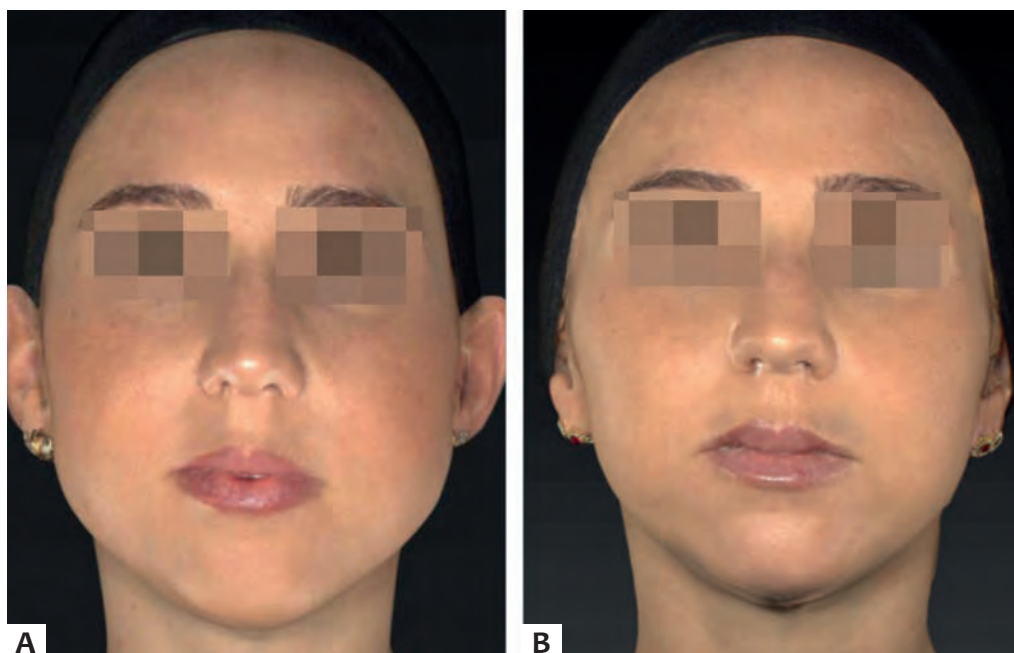


FIGURA 4: (a) pré-tratamento
(b) seis meses após a aplicação

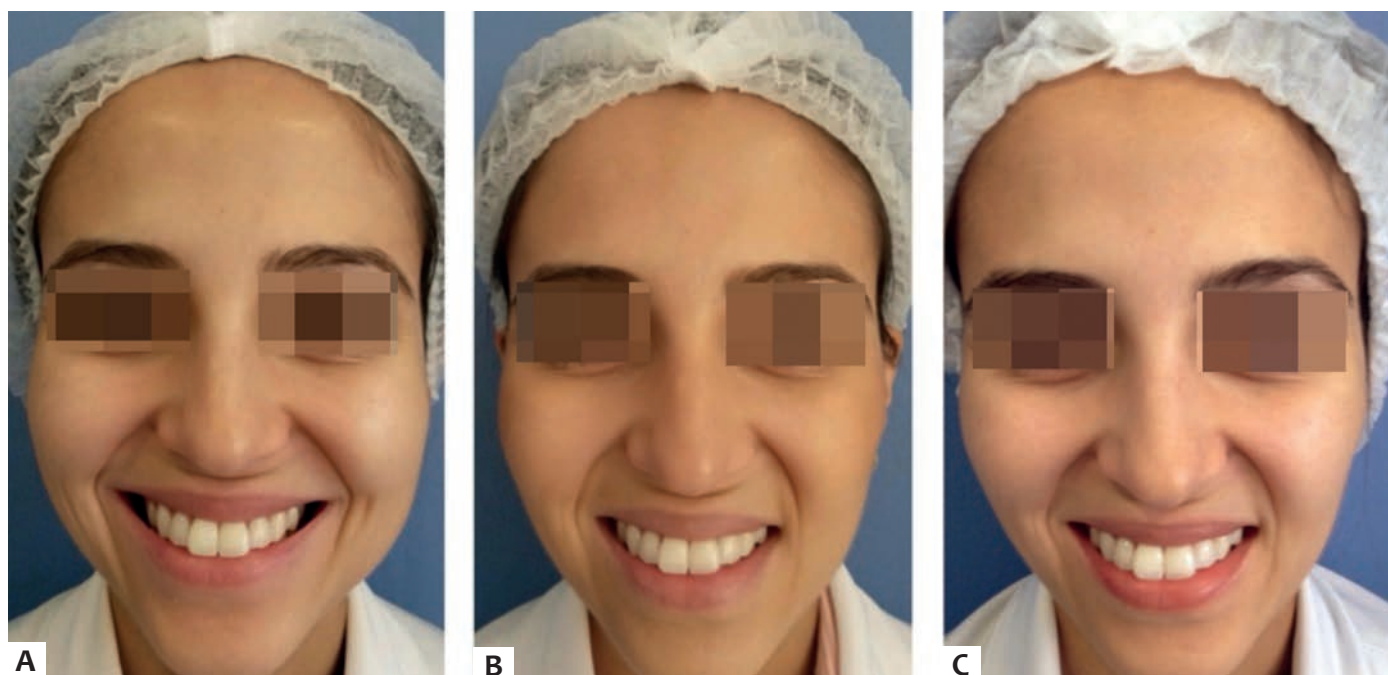

FIGURA 5: (a) pré-tratamento (b) três meses após a aplicação, com redução da amplitude do sorriso e assimetria; (c) após seis meses, com melhora da amplitude do sorriso e afinamento do contorno do terço inferior

CONCLUSÃO

A aplicação de BoNTA tem demonstrado ser método simples, seguro e com resultados clínicos satisfatórios nas pacientes que desejam atenuar o contorno do terço inferior da face, sem se expor aos riscos inerentes à intervenção cirúrgica ou a longos períodos de recuperação. Os efeitos de denervação química começam a ser percebidos após duas semanas com diminuição da força do masseter, e as mudanças

clínicas no contorno e afinamento da face se tornam mais evidentes em três meses, resultado da atrofia do masseter, com duração média de nove meses. Não há relatos de complicações graves. Dessa forma, torna-se opção acessível a pacientes que desejam um rosto mais fino e que transmita as reais características de uma face feminina. ●

REFERÊNCIAS

1. Carruthers A, Carruthers J. Procedures in cosmetic dermatology: Toxina Botulínica; 3ª Ed. Madri: Elsevier; 2012.
2. Liew S, Dart A. Nonsurgical reshaping of the lower face. *Aesthet Surg J*. 2008; 28(3):2517.
3. Goodman GJ. The Masseters and Their Treatment with Botulinum Toxin. In: Carruthers A, Carruthers J, editors. *Botulinum Toxin*. New York: Elsevier; 2013. p. 135-41.
4. Yu C C, Chen P K T, Chen Y R. Botulinum Toxin A for Lower Facial Contouring: A Prospective Study. *Aesth Plast Surg*. 2007;31(5): 445-51.
5. Park MY, Ahn KY, Jung DS. Botulinum toxin type A treatment for contouring of the lower face. *Dermatol Surg*. 2003;29(5):477-83.
6. Ascher B, Talarico S, Cassuto D, Escobar S, Hexsel D, Jaén P, et al. International consensus recommendations on the aesthetic usage of botulinum toxin type A (Speywood Unit) part II: wrinkles on the middle and lower face, neck and chest. *J Eur Acad Dermatol Venereol*. 2010;24(11):1285-95.
7. Choe S W, Cho W I, Lee C K, Seo S J. Effects of Botulinum Toxin Type A on Contouring of the Lower Face. *Dermatol Surg*. 2005;31(5):502-7; discussion 507-8.
8. Kim NH, Chung JH, Park RH, Park JB. The use of botulinum toxin type A in aesthetic mandibular contouring. *Plast Reconstr Surg*. 2005; 115(3):919-30.
9. Kwon JS, Kim ST, Jeon YM, Choi JH. Effect of botulinum toxin type A injection into human masseter muscle on stimulated parotid saliva flow rate. *Int J Oral Maxillofac Surg*. 2009;38(4):316-20.
10. Ahn KY. Commentary: The effect of botulinum toxin type A injection on lower facial contouring evaluated using a three-dimensional laser scan. *Dermatol Surg*. 2010;36(Suppl 4):2167.
11. Wu WT. Botox facial slimming/facial sculpting: the role of botulinum toxin-A in the treatment of hypertrophic masseteric muscle and parotid enlargement to narrow the lower facial width. *Facial Plast Surg Clin North Am*. 2010;18(1):133-40.
12. Wong GR, Chen WP. Phosphatidylcholine/deoxycholate lipolysis and hyaluronic acid augmentation to enhance nonsurgical lower facial contouring using botulinum toxin type A. *J Cosmet Dermatol*. 2011;10(2):159-62.
13. Ba B, Ozan B, Mu lali M, Celebi N. Treatment of masseteric hypertrophy with botulinum toxin: a report of two cases. *Med Oral Patol Oral Cir Bucal*. 2010;15(4): 649-52.
14. Ahn KY, Kim ST. The change of maximum bite force after botulinum toxin type a injection for treating masseteric hypertrophy. *Plast Reconstr Surg*. 2007;120(6):1662-6.
15. Klein FH, Brenner FM, Sato MS, Robert FM, Helmer KA. Lower facial remodeling with botulinum toxin type A for the treatment of masseter hypertrophy. *An Bras Dermatol*. 2014;89(6):878-84.
16. Ahn BK, Kim YS, Kim HJ, Rho NK, Kim HS. Consensus recommendations on the aesthetic usage of botulinum toxin type A in Asians. *Dermatol Surg*. 2013;39(12):1843-60.
17. Lee DH, Jin SP, Cho S, Feneran A, Youn CS, Won CH, et al. RimabotulinumtoxinB versus OnabotulinumtoxinA in the treatment of masseter hypertrophy: a 24-week double-blind randomized split-face study. *Dermatology*. 2013;226(3):227-32.
18. Kim NH, Park RH, Park JB. Botulinum toxin type A for the treatment of hypertrophy of the masseter muscle. *Plast Reconstr Surg*. 2010;125(6):1693-705.
19. Cha YR, Kim YG, Kim JH, Kim ST. Effect of unilateral injection of botulinum toxin on lower facial asymmetry as evaluated using threedimensional laser scanning. *Dermatol Surg*. 2013;39(6):900-6.
20. Shim W H, Yoon S H, Park J H, Choi Y C, Kim S T. Effect of Botulinum Toxin Type A Injection on Lower Facial Contouring Evaluated Using a ThreeDimensional Laser Scan. *Dermatol Surg*. 2010;36 (Suppl 4) :2161-6.
21. Chang CS, Bergeron L, Yu CC, Chen PK, Chen YR. Mandible changes evaluated by computed tomography following Botulinum Toxin A injections in squarefaced patients. *Aesthetic Plast Surg*. 2011; 35(4):4525.
22. Song JH, Cho ES, Kim ST, Ahn HJ. Change of distribution and timing of bite force after botulinum toxin type A injection evaluated by a computerized occlusion analysis system. *Yonsei Med J*. 2014; 55(4):1123-9.
23. Aydil B, Ba aran B, Unsaler S, Süo lu Y. The use of botulinum toxin type A in masseter muscle hypertrophy: long-term effects and lasting improvement. *Kulak Burun Bogaz Ihtis Derg*. 2012;22(5):249-53.
24. Arzul L, Corre P, Khonsari RH, Mercier JM, Piot B. Asymmetric hypertrophy of the masticatory muscles. *Ann Chir Plast Esthet*. 2012;57(3):286-91.
25. Huang JL, Chen G, Chen XD, Zhou BR, Luo D. A comparative study of the efficacy and safety of radiofrequency ablation and botulinum toxin A in treating masseteric hypertrophy. *Exp Ther Med*. 2014;7(5):1203-8.
26. Dayan S H, Maas C S. Botulinum Toxins for Facial Wrinkles: Beyond Glabellar Lines. *Facial Plast Surg Clin North Am*. 2007;15(1):41-9.